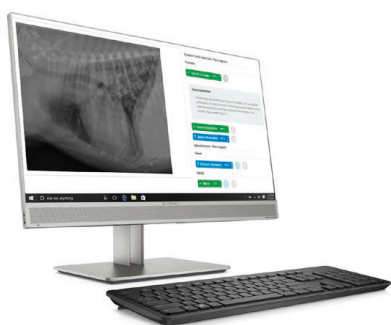

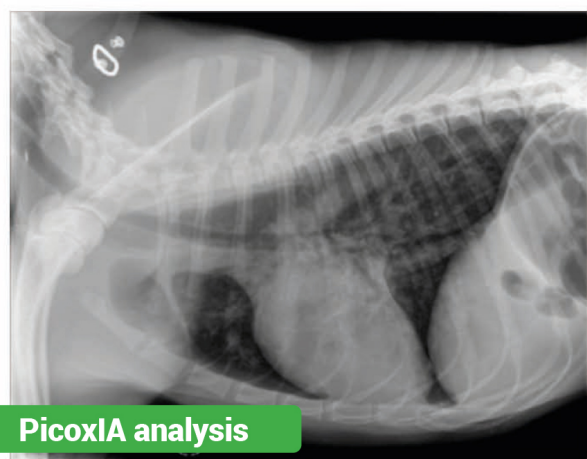
Rentgenologická diagnostika s pomocí umělé inteligence



první veterinární software s vyhodnocováním snímků hrudníku a abdomenu



- vyhněte se nejistotě při stanovení diagnózy díky "second opinion", který získáte za několik vteřin
- procentuální pravděpodobnost jednotlivých nálezů
- automatický výpočet VHS, Norberg-Olsson, distračního indexu
- import snímků z Vaší stávající digitalizace do softwaru Picoxia nebo on-line přístup z webového prohlížeče
- aplikace umožňuje automatický import snímků z konkrétní složky v PC



Cardiovascular system : Nothing to report

Lung parenchyma

✓ Alveolar Pattern 84 %

Possible causes:

- Alveolar filling with pus (pneumonia), water (edema), blood (contusion to haemorrhage) or cells (tumor)
- Atelectasis (prolonged decubitus, bronchial obstruction, pleural effusion...)

? Interstitial Pattern 71 %

Airways : Nothing to report

Pleura : Nothing to report

Global

✓ Oesophageal Dilatation 99 %